Ueber einen Fall von Broncho-Oesophagealfistel, verursacht durch indirecten Druck eines Aortenaneurysmas auf den linken Stammbronchus.

Inaugural-Dissertation

von

GEORG FRANZ STRAUB

approb. Arzt aus Edenkoben.

Druck von J. Seebach in Edenkoben.

1903.

Ueber einen Fall von Broncho-Oesophagealfistel, verursacht durch indirecten Druck eines Aortenaneurysmas auf den linken Stammbronchus.

INAUGURAL-DISSERTATION

verfasst und der

hohen medizinischen Fakultät

der

Grossh. Badischen Ruprecht-Karls-Universität

in

Heidelberg

zur

Erlangung der Doktorwürde

vorgelegt von

GEORG FRANZ STRAUB

approb. Arzt

aus

Edenkoben.

Druck von J. Seebach in Edenkoben.

1903.

Gedruckt mit Genehmigung der medicinischen Fakultät
der Universität Heidelberg.

Dekan: Hofrat Prof. Dr. Vierordt.

Referent: Geheimrat Prof. Dr. Arnold.

1903.

Meinem lieben Vater!

Digitized by the Internet Archive
in 2026

https://archive.org/details/IA40153311_0012

Partielle Ausbuchtungen grosser Gefässe bilden einen sehr häufigen Sektionsbefund. Sie sind dabei meist ein Teilbild jener bei fast allen älteren Individuen sich in geringerem oder höherem Grade vorfindenden arteriosklerotischen und atheromatoesen Prozesse, welche im Wesentlichen immer mit einer Elasticitätsabnahme und functionellen Schwächung der Arterienwand enden und so in ursächlichem Zusammenhange mit Aneurysmenbildungen stehen können. Man glaubt nämlich, gestützt auf die Tatsache des häufig combinierten Vorkommens von einfacher Erkrankung der Gefässwand und Ausbuchtungen der Gefässe, wenn man von acuten Gefässentzündungen und den Folgezuständen von Entwicklungsstörungen absieht, in den arteriosklerotischen Wandveränderungen der Arterien bei der Häufigkeit dieser Erkrankung die Hauptursache partieller Ausbuchtungen sehen zu müssen.

Die Wand der Aneurysmen wird gemäss dieser Entstehungsweise nicht von einer normalen Gefässwand gebildet. Fast immer zeigt die Intima die für die Arteriosklerose bezw. Atheromatose charakteristischen Veränderungen. Sehr häufig sind auch die übrigen Arterienhäute mehr oder weniger stark in Mitleidenschaft gezogen. Andrerseits finden wir gewöhnlich die Arteriosklerose im Anfangsteil der Aorta am stärksten entwickelt. So ist es nicht zu verwundern, wenn auch dort die Aneurysmenbildungen am häufigsten in Erscheinung treten, zumal die Aorta in ihrem aufsteigenden Teil und im Bogen am stärksten von allen Arterien des Körpers auf Druck von innen her in Anspruch genommen wird.

Wenn wir uns nach den Folgezuständen der Aneurysmen umsehen, so sind dieselben sehr verschiedene. Es ist von vornherein klar, dass Aneurysmen an stärkeren Arterien, speciell an der Aorta, von ungleich grösserer Bedeutung für den Kreislauf sein müssen, als solche an kleinen Arterien. Denken wir dabei nur an den so häufigen Ausgang dieses Zustandes, an die

Ruptur! Über Aneurysmen der Aorta und deren Folgen, sowie die in solchen Fällen erhobenen Autopsiebefunde existiert schon eine ganz umfangreiche Literatur, ein Beweis für das häufige Vorkommen und die Wichtigkeit dieser Verhältnisse.

Aortenaneurysmen führen über kurze oder lange Zeit wohl in den meisten Fällen zum Exitus. Es gilt dies besonders für Erweiterungen der Aorta in ihrem Anfangsteil. Das Aneurysma entwickelt sich in einem von lebenswichtigen Organen erfüllten relativ starren Raume, dem Thorax, an einer Stelle, wo eine Geschwulst, wie sie das Aneurysma doch darstellt, nicht ohne deletäre Folgen bleiben kann, wenn es auch im Anfangsstadium meist keine darauf hinweisenden Erscheinungen macht. Je nach dem Sitze des Aneurysmas und seiner Entwicklungsrichtung müssen die resultierenden Störungen verschiedene sein. Oft kann eine verhältnissmässig geringfügige Vergrösserung des Sackes schon zu recht schweren Consequenzen führen, wie zalreiche Beobachtungen lehren. Es kommt in der Hauptsache darauf an, ob der dem Druck ausgesetzte Teil ausweichen kann oder nicht.

Meistens sind es wohl Kreislaufstörungen, die den Kranken zum Arzte führen; in zweiter Linie sind es aber Compressions- und Verdrängungserscheinungen, welche die Diagnose eines Aortenaneurysmas zu einer sicheren gestalten. Diese Zustände stellen noch relativ gutartige Folgen eines Aneurysmas dar. Häufig bleibt es dabei für lange Zeit, ohne dass schwerere Störungen zutage treten. Das Aneurysma hört auf zu wachsen, es bilden sich Thromben darin, die sich ganz oder teilweise organisieren, die Umgebung geht feste bindegewebige Verwachsung ein u. s. w. Der Kranke geht schliesslich an einer intercurrenten Krankheit zugrunde. In manchen Fällen fördert erst die Autopsie das Bestehen eines Aneurysmas zutage.

Meist aber nimmt der Prozess seinen ungestörten Fortgang. Immer die nächste Umgebung muss dem unaufhaltsam wachsenden Tumor weichen; sie wird gedrückt und zurückgedrängt. Die Wand des Sackes selbst wird durch den Innendruck immer mehr gedehnt. Es entwickeln sich darin entzündliche Infiltrationen und degenerative Processe; ebensolche treten auch durch fortwährenden Reiz in der Umgebung auf; die Teile verfallen der Atrophie und Resorption. Drängt das Aneurysma gegen Knochen an, so wird selbst dieses mechanisch wider-

standsfähigste Gewebe usuriert. Meist kommt es dann, nachdem schon überall in der nächsten Umgebung Verwachsung eingetreten ist, zur Ruptur des Sackes an einer der schwächsten Stellen. Durchbrüche in die Trachea, die Bronchien, den Ösophagus, nach aussen, in die grossen Gefässe und die serösen Höhlen des Thoraxraumes, in die Lungen, ja sogar in das Herz sind von vielen Seiten beobachtet und beschrieben worden. Doch braucht sich die deletäre Wirkung nicht immer in dieser mehr direkten Weise zu äussern; auch indirekt vermag ein Aneurysma Veränderungen hervorzubringen, die schliesslich lethalen Ausgang zur Folge haben, wie ein in der Heidelberger Poliklinik beobachteter Fall überzeugend lehrt.

Es dürfte bei der weittragenden Bedeutung, welche diese Verhältnisse haben, nicht uninteressant sein, über die Beobachtung in extenso zu berichten:

H. K., 49 J., Obertelegraphenassistent, Heidelberg, gest. 19. 11. 01, Section 20. 11. 01.

Klinische Diagnose: Sackförmiges Aneurysma des aufsteigenden Teiles und des arcus aortae. Dysphagie, Bronchostenose. Pneumonia crouposa lobi inferioris sinistri, bronchitis diffusa. Arteriosklerose.

Krankengeschichte: Patient ist von Juni 1901 an in poliklinischer Behandlung. Er leidet schon jahrelang an „Bronchialkatarrh". Seit Juni 1900 Herzklopfen, Schmerzen am Herzen, die nach links ausstrahlen, und Schluckbeschwerden. Bei der ersten Consultation starke Sternaldämpfung, besonders rechts vom Herzen. Herz etwas nach links verbreitert. Keine Pulsation sichtbar. Im September 1901 Auftreten von Pulsieren im rechten zweiten Intercostalraum. Seit Mitte Oktober öfter Anfälle von Atemnot, die nach und nach immer stärker werden. Von Anfang November ab schwere Erstickungsanfälle. Am 16. 11. Auftreten von Pneumonie, welche den Exitus herbeiführt.

Sectionsbefund: In der Bauchhöhle keine freie Flüssigkeit. Zwerchfellstand rechts 5. Rippe, links 5. Intercostalraum. Im vorderen Mediastinum liegt, an einer markstückgrossen Stelle fest angeheftet, über dem erweiterten Herzbeutel ein etwa faustgrosser Tumor von bläulich-schwarzer Färbung und weicher in der Tiefe fluctuierender Consistenz. Besonders die rechte Lunge ist an demselben fest adhaerent. Das Sternum zeigt keine Veränderung.

In beiden Pleuren etwa je 300 ccm leicht rötlich gefärbter seröser Flüssigkeit, rechts etwas frische fibrinöse Auflagerungen. Im Herzbeutel vermehrte klare seröse Flüssigkeit, ohne Fibringerinnsel. Nachdem die Präparation der obern Hohlvenen und ihrer Hauptäste, sowie der beiderseitigen vagi mit ihren nervi recurrentes keine Besonderheiten ergeben haben, werden Hals- und Brustorgane im Zusammenhang herausgenommen. Beim Aufschneiden des Ösophagus gerät man direkt hinter der Bifurcationsstelle der Trachea an der Vorderwand des Ösophagus an einen länglich gestalteten tiefgreifenden Defect, aus dem mehrere knorpelige Bronchialspangen frei herausragen. Die gegenüberliegende Ösophagushinterwand lässt oberflächliche Geschwürsbildung erkennen. Während das vordere Geschwür in seinen oberen Teilen nur bis auf die Trachealwand zu reichen scheint, setzt es sich von seinem unteren Pole aus noch eine Strecke weit in das praeösophageale Bindegewebe fort; aus diesem entleert sich schaumige Flüssigkeit und strömt Wasser, das in die Trachea gegossen wird, heraus. Mit der Sonde gelangt man in den linken Hauptbronchus, der hier ebenfalls gangränöse Geschwürsbildung erkennen lässt. Auch das Ösophagusgeschwür hat schmierig belegten Grund und ebensolche Ränder. Der Kehlkopf und die Trachea zeigen keine Veränderung.

Beide Lungen sind sehr voluminös und überall sehr blutreich und ausserordentlich stark ödematös durchtränkt; ausser dem ganzen linken Unterlappen und unteren Teilen des linken Oberlappens lufthaltig; die erwähnten Stellen sind luftleer und infiltriert, von ziemlich gleichmässig körniger Oberfläche, mit einigen mehr gelblichen Herden durchsetzt.

Das Herz ist ziemlich gross, aber schlaff; alle Herzhöhlen, besonders der linke Ventrikel dilatiert; die Klappen ohne Besonderheiten; speciell fällt an den Aortenklappen die Wasserprobe positiv aus. Dicht über den Aortenklappen beginnt eine sackartige Ausbuchtung der aorta ascendens, welche sich nach Ablösung der verwachsenen rechten Lunge als im Wesentlichen aus zwei durch eine seichte Zunge getrennten, kleinfaustgrossen Säcken bestehend erweist, deren einer besonders nach vorn entwickelt, dem oben erwähnten gleich bei Eröffnung des Thorax sichtbaren Tumor im vorderen Mediastinum entspricht, während der andere mehr seitlich nach der rechten Lunge zu und nach hinten

sich ausbuchtet und hier auch einen Druck auf den rechten Stammbronchus ausgeübt haben kann. Der arcus aortae, besonders der Abgang der arteria anonyma, sowie carotis communis und subclavia sinistra ist ohne Veränderungen und ohne Erweiterung. In dem Aneurysma liegen reichlich lockere frische Thrombenmassen, während die Wand von älteren gerippten Gerinnselbildungen bedeckt ist. Im absteigenden Teil der Aorta befinden sich neben diffus verbreiteten endarteritischen Processen dicht hinter dem arcus einige kleine mit leichter Ausstülpung verbundene Wandveränderungen, die zum Teil Gerinnsel beherbergen.

Die Milz ist vergrössert und ausserordentlich weich und zerfliesslich. Nieren etwas vergrössert, von bunter Oberfläche und trübem Parenchym. Gallenblase ohne Besonderheiten. Leber weich, blutreich. Magen, Darm, Beckenorgane ohne Besonderheiten.

Anatomische Diagnose: Aneurysma verum aortae ascendentis mit Druck auf linken Hauptbronchus und Ösophagus. Geschwürige Usur mit Communication zwischen linkem Hauptbronchus und Ösophagus. Confluierende Bronchopneumonien des ganzen linken Unterlappens und des unteren Teils des linken Oberlappens. Starkes Oedem und Hyperämie der übrigen Lungenabschnitte. Doppelseitige frische Pleuritis. Myodegeneratio cordis mit Dilatation sämtlicher Herzhöhlen, besonders des linken Ventrikels. Pulpöser Milztumor. Parenchymatöse Nephritis.

Inspicieren wir nun das Präparat genauer, so sehen wir vor uns die in toto herausgenommenen Brust- und Halsorgane.

Bei Betrachtung von vorne erkennen wir das vergrösserte mit Fettauflagerungen bedeckte Herz. Das Pericard ist aufgeschnitten und auseinandergezogen. Ueber dem Ursprung des Pericards präsentiert sich ein, in der Richtung nach links oben und hinten sich erstreckender, durch eine dem Pericardansatz parallele, ringförmige seichte Furche in ungefähr gleiche Teile geschiedener überfaustgrosser Tumor. Während der untere Abschnitt der Geschwulst sich von der Pericardumschlagstelle bis gegen den Ursprung der arteria anonyma erstreckend, mehr in der Achse der aorta ascendens und des Anfangsteiles des arcus liegt, bildet der obere Teil gleichsam eine Ausbuchtung des unteren unter die rechte Lunge hinein mit der Richtung nach hinten und oben. Die beiden Tumorteile zeigen an verschiedenen Stellen

wieder einzelne mehr diffuse Ausbuchtungen ihrer Wand. Der obere Abschnitt ist zum grössten Teil vom rechten oberen und mittleren Lungenlappen bedeckt und mit diesem bindegewebig verwachsen.

Am rechten und zugleich oberen Ende der erwähnten Einschnürungslinie kommt der arcus aortae allmählich mit seiner Convexität zum Vorschein und zeigt ca. 2 cm oberhalb des Tumors den Ursprung der arteria anonyma und weiterhin der übrigen Gefässe wie normal. Die concave Arcuswandung ist noch bis zum Ursprung der arteria subclavia sinistra scheinbar in den oberen Tumorteil miteinbezogen resp. mit demselben verwachsen. Die linke Lunge ist bis zum Hilus frei.

Beim Einschnitt in den unteren Tumorteil kommt man durch dicke der vorderen und lateralen Wand angelagerte geschichtete Thrombenmassen in einen Kanal, der die Fortsetzung der aorta ascendens aus dem Herzen bildet. Dieser Kanal zeigt innen reichliche geschichtete, gerippte Thromben, die den Aortenwänden fest angeheftet und zum Teil von intimaler Haut überzogen sind. Die schon aussen angedeutete Ausbuchtung des oberen Tumorteiles aus dem unteren zeigt sich innen besonders ausgeprägt, indem eine ca. 3 cm im Diameter messende Abzweigung des Kanales in den oberen Abschnitt hineinführt und sich erst nach Eintritt in denselben zu einer grossen Höhle erweitert. Auch die Wand dieser Ausbuchtung ist mit allerdings dünnen Thrombenauflagerungen bedeckt. Freie Thromben finden sich nirgends.[1]) Die Innenwand des oberen Teiles ist nirgendwo von Intima überzogen. Der anfangs weite Aortenkanal verengert sich gegen den Ursprung der arteria anonyma immer mehr, wird in dieser Gegend ungefähr normal weit und zeigt fernerhin normalen Abgang der grossen Gefässe. Überall ist die Tumorwand von Arterienhäuten gebildet und nirgends kann man eine Trennung dieser Häute, wenigstens nicht der äusseren, bemerken.

Wir haben es nach dem ganzen Befund mit einem in zwei ungefähr gleiche Teile geteilten nach rechts, hinten und oben entwickelten aneurysma verum sacciforme des aufsteigenden Teiles mit Hinübergreifen auf den arcus der Aorta zu tun.

Bei Betrachtung des Präparates von hinten präsentieren sich die Organe in normaler Lage. Nach Auseinanderziehen der beiden

[1]) Die im Sektionsbefund erwähnten freien Thromben waren bei der Conservierung des Präparates herausgefallen.

vertebralen Lungenränder und Spaltung der hinteren Ösophaguswand zeigt sich die Speiseröhre in ihrer ganzen Ausdehnung normal bis auf eine Stelle in der Höhe der Bifurcation der Trachea. Hier findet sich in der vorderen Speiseröhrenwand eine schlitzförmige 3 cm lange, von rechts oben nach links unten verlaufende Öffnung mit lacerierten ausgenagten Rändern. Bei genauer Inspektion zeigt es sich, dass die Öffnung in einen Kanal übergeht, der in seinem Verlauf nach vorn links unten gerichtet, sich mit der Sonde durch das präösophageale Bindegewebe in den linken Stammbronchus verfolgen lässt. Bei Eröffnung dieses Bronchus sieht man an der hinteren Bronchialwand durch einen fingerkuppengrossen Defect mit ebenfalls buchtigen Rändern die Sonde zum Vorschein kommen. Diese Öffnung liegt ca. 2 cm unterhalb der Bifurcation der Trachea. Wir haben es also mit einer Broncho-Ösophagealfistel[1]) zu tun. Etwas oberhalb und seitlich von derselben ragen 4 Bronchialknorpelstangen mit ihren einen Enden frei in das Bronchiallumen hinein. Diese haben ein rauhes arrodiertes Aussehen und fühlen sich hart und sandig an. Die Enden der 2 oberen Spangen kommen, drückt man in situ den Bronchus gegen den Ösophagus an, durch jene beschriebene Öffnung im Ösophagus zum Vorschein, die 2 unteren legen sich in den Bronchialdefect hinein. Das Bronchiallumen lässt sich durch Druck von vorn nach hinten auffallend wenig verengern. Die Knorpel an der in Frage stehenden Stelle erweisen sich bei Vergleich mit den übrigen als ungleich fester und derber. An der hinteren Speisenröhrenwand findet sich eine mit dem vorderen Defect der Lage nach congruierende mehr oberflächliche Geschwürsbildung. Der aufsteigende Teil und Anfangsteil des Bogens der Aorta ist an der Concavität mit der jener beschriebenen Broncho-Ösophagealfistel gegenübergelegenen Partie der Bronchialwand ziemlich fest verwachsen.

Es fragt sich nun, wie haben wir nach dem Gesagten, nach klinischem Verlauf, Sektionsbefund und genauerer Würdigung des anatomischen Präparates die Genese des Falles aufzufassen? Wie haben wir die gegebenen Verhältnisse zu deuten?

Wenden wir uns zunächst der Frage zu: Ist das Aneurysma als solches überhaupt imstande, derartige Veränderungen zu

[1]) Siehe Zeichnung.

setzen; und: Wie kann dieser Connex zwischen dem Aortenaneurysma und der Broncho-Ösophagealfistel entstanden sein?

Normalerweise zieht der Aortenbogen über den linken Bronchus weg nach der linken Seite der Wirbelsäule, und dieser kreuzt an seiner Übergangstelle in die Trachea den hier schon etwas nach links gedrehten Ösophagus, welcher mit der Wirbelsäule durch lockeres, mit Trachea und Bronchus dagegen durch straffes Bindegewebe verwachsen ist.

Denken wir uns nun das Aneurysma unseres Falles im Entstehen begriffen, so konnte sich dasselbe, da es ja an der Convexität liegt, ohne vorerst wesentliche Compressionserscheinungen zu machen, so weit vergrössern, bis es mit seinem peripheren Wachstum an einer Stelle angelangt war, die demselben Widerstand entgegensetzte; und das ist für seinen unteren sich nach vorne entwickelnden Teil das Sternum, für seinen oberen in der Richtung nach links oben hinten wachsenden Abschnitt die rechte Lunge, und zwar die Gegend vor und oberhalb des Hilus. Hier traten überall periadventitielle Entzündungsvorgänge ein, die mit bindegewebiger Fixierung des Aneurysmas vorläufig ihren Abschluss erreichten. Das Sternum bietet dem unteren Abschnitt des Aneurysmas einen festen Widerstand. Die nächste Folge davon ist, dass bei weiterer Vergrösserung des Tumors der entgegengesetzte Pol, d. i. die Concavität des Aortenbogens und die aorta ascendens nach hinten gegen den linken Bronchus zu ins Vorrücken geraten, und wenn sie dort angelangt sind, auch mit diesem verwachsen. Der obere Abschnitt des Aneurysmas verklebte ebenfalls auf dem Wege periadventitieller Entzündung mit der Gegend vor und oberhalb des rechten Lungenhilus und mit diesem selbst, wuchs aber, da diese Teile keine genügende Resistenz boten, in der einmal eingeschlagenen Richtung weiter. Das Ergebnis dieser Vorgänge war eine innige Verwachsung des linken Stammbronchus mit der Aortenwand. Dieser Verwachsung, wie überhaupt den periadventitiellen Entzündungen wird durch die pulsatorischen Bewegungen des Aneurysmas noch erheblich Vorschub geleistet.

Im allgemeinen hat man beobachtet, dass Aneurysmen, die im concaven Teile der Aorta ihren Sitz haben, vorwiegend den linken Bronchus und die Speiseröhre in Mitleidenschaft ziehen, und dass die Aneurysmen an der Convexität und der aorta as-

cendens mehr ihre verheerenden Wirkungen nach rechts und oben hin entfalten. In unserer Beobachtung kann man sehen, dass dies nicht immer gerade so die Regel sein muss, sondern dass ein Aneurysma, welches nach vorn und rechts entwickelt ist, auch ganz gut einmal auf dem Wege der Rückwirkung nach hinten und unten einen Druck ausüben kann.

Aus starkem Druck auf die grossen Luftwege resultiert in der Regel eine Compression derselben, mit bleibender Deformität, wenn die Einwirkung andauert; es kommt zur Stenose. Unter den Ursachen, die einen solchen Druck bewirken können, zält schon Albers[1]) auch das Aneurysma, namentlich das des arcus der Aorta auf und berichtet dabei über diesbezügliche Beobachtungen von Morgagni, Bonet u. a. Neuere Fälle von Aortenaneurysmen, die durch Druck auf den linken Bronchus Stenose erzeugen, finden sich in der Literatur in grosser Zal. Habershon,[2]) Landgraf,[3]) Fraentzel,[4]) Irvine,[5]) Demme[6]) hat die mikroskopischen Verhältnisse bei Stenose der Luftwege genauer studiert und gefunden, dass Hypertrophie der Schleimhaut und des Bindegewebes, dagegen atrophische Processe an der Muskulatur und besonders den Knorpeln eine hervorragende Rolle dabei spielen. In neuerer Zeit hat weiterhin Selter[7]) darauf aufmerksam gemacht, nachdem schon ältere Autoren, wie Rokitansky, Förster, Pridie, Küchenmeister bei Beschreibung derartiger Fälle die Aufmerksamkeit darauf gelenkt hatten, dass eine gar häufige Complication bei Bronchostenose infolge Aortenaneurysmas die Entstehung von Druckbrandgeschwüren sei. Meist sind es also deformative und regressive Processe, welche das Aneurysma durch Druck auf die Luftwege zur Folge hat. In unserem Falle dagegen finden wir nichts von Bronchostenose, nichts von secundären Druckgeschwüren, wenigstens nicht an der dem Aneurysma anliegenden Bronchialwand. Wohl aber sehen wir gegen den Ösophagus hin einen Defect, aus dem ein paar

---

[1]) Albers, Erläuterungen z. d. Atlas d. path. Anatomie, 1839.
[2]) Habershon, Guy Hosp. Rep. III, 2, 1856.
[3]) Landgraf, Berl. klin. Woch. 1887.
[4]) Fraentzel, Charité Annal. XIV., 1891.
[5]) Irvine, Trans. of path. Soc. London, XXVIII. pag. 63.
[6]) Demme, Würzburg, med. Zeitsschr. II. u. III.
[7]) Selter, Virch. Arch. CXXXIII, pag. 51.

arrodierte Bronchialknorpelenden herausragen. Die ganze Stelle zeigt ungleich festere Consistenz auf Druck; die Knorpelspangen erweisen sich als viel unelastischer und derber als die der unterhalb und oberhalb liegenden Ringe. Beim Schnitt sehen wir an denselben schon makroskopisch das schön bläuliche Aussehen des Knorpels bis auf geringe Reste geschwunden und durch eine gelblich-fahle knochenerdige Masse ersetzt. Bei mikroskopischer Untersuchung finden wir darin massenhafte Ablagerung von Kalksalzen und zum Teil schön ausgebildeten Knochen. Der Knorpel ist also partiell ossificiert, und daraus erklärt sich die grössere Resistenz der fraglichen Bronchialpartie zur Genüge. Die Bronchialschleimhaut zeigt ausser leukozytärer Infiltration und massenhafter Epithelabstossung keine Besonderheiten. Die übrigen Bronchialknorpel sind normal.

Es fragt sich nach diesem Befund nun: wie haben wir uns denselben zu erklären? Dass wir es nicht mit einer Altersveränderung zu tun haben, von der Morgagni[1]) mehrere schöne Fälle beschreibt, beweist schon das isolierte Auftreten an der Druckstelle, ferner der Befund am Ringknorpel des Kehlkopfes, welcher nach Dittrich[2]) von allen Knorpeln der Luftwege am ehesten verknöchert, der aber in diesem Falle reine Knorpelstructur aufwies. Zudem ist ein Alter von 49 Jahren im allgemeinen erfahrungsgemäss noch nicht die Zeit, in welcher derartige Veränderungen auftreten. Wir werden also auf die Annahme secundärer Verknöcherung hingedrängt. Man könnte eher an eine reactive Metamorphose des Knorpels denken, und aus dem fortwährenden Druckreiz und dem der übermässigen Inanspruchnahme der Elasticität entspringenden Bestreben der Spange, sich zu consolidieren, die Petrification und Ossification erklären wollen. Naheliegend wäre es wohl auch anzunehmen, dass der Process, wenigstens zum grossen Teil, ein mehr passiver, eine Folge der Entzündung sei, welche in mehr oder weniger starker Form in der Bronchialwand durch den Druck des Aneurysmas entstehen musste. Virchow[3]) schreibt ja, dass Kalkablagerungen in sogenannte permanente Knorpel sich nirgends häufiger finden,

[1]) Morgagni, adversaria anatomica I, § 24 — und: de sed. et caus. morb., epist. VII § 11.

[2]) Dittrich, Prager Vierteljahrschr., 1850. III.

[3]) Virchow, Virch. Arch. IV., pag. 297 ff.

als bei entzündlichen Zuständen der Respirationsorgane, und dass dabei ganz wohl auch förmliche Ossification der Knorpel zu stande käme. Ob man den Vorgang in unserem Falle nun gerade einen degenerativen nennen soll im Sinne von James Paget,[1]) der behauptet, dass zu den Degenerationen, die in der substantia propria entzündeter Teile entstehen können, auch die Ossification der Luftwegknorpel gezält werden müsse, wenn ihre Schleimhaut entzündet gewesen sei, soll dahingestellt bleiben, weil man nicht wissen kann, wieviel dabei auf alleinige Rechnung der Entzündung zu setzen ist, und inwieweit im Knorpel active Processe eine Rolle spielten. Es dürfte vielleicht in unserem Falle die Ossification und Consolidierung des Knorpels als eine Schutzvorrichtung anzusehen sein, welche wohl die Compression des Bronchus verhindern konnte, die aber auf andere Art dann höchst deletär gewirkt hat.

Aus Befund und Genese erklärt sich nun auch, warum es im Gegensatz zu den meisten Fällen von Druck eines Aneurysmas auf den linken Bronchus nicht gar bald in unserem Falle zu Atembeschwerden kam. Diese entwickelten sich erst im letzten Lebensmonat und haben ihre Entstehung einem ganz eigentümlichen Fortgang des Processes zu verdanken, auf welchen wir später näher eingehen werden. Die ersten Compressionserscheinungen in unserem Falle sind Schluckbeschwerden, worauf wir nachdrücklich hingewiesen haben möchten. Diese gehen den Störungen der Atmung um mehr als ein ganzes Jahr voraus.

Es ist nur die Frage, wie wir uns diesen Verlauf weiter genetisch zu denken haben. Wie wir gesehen haben, ist der Bronchus infolge des Druckes in einen Körper verwandelt worden, der durchaus geeignet war, starken Widerstand entgegenzusetzen. Der Druck wirkt aber infolge Fortentwicklung des Aneurysmas in ungeschwächtem, eher verstärktem Masse weiter und muss allmählich den Bronchus an den mit seiner Hinterwand durch straffes Bindegewebe verwachsenen Ösophagus heranschieben. Der Bronchus kreuzt den Ösophagus, und so kommt es, dass dieser, wie er es sonst so häufig bei Druck tut, weder nach rechts, noch nach links ausweichen kann und hinten an die Gegend der Wirbelsäule angedrückt wird. Wie ein Meisel auf den Stein durch

[1]) James Paget, Lect. on inflammation, London 1850, pag. 42.

den Schlag des Hammers, so wirkt jetzt der starre Bronchus vom Aneurysma getrieben auf den Ösophagus. Der Druck ist nach Lage der Sache ein ziemlich circumscripter. Die nächste Folge ist, dass das Speiseröhrenlumen verengert wird durch Hineindrängen der vorderen Wand. Ferner bewirkt auch der andauernde pulsatorisch fortgepflanzte Druckreiz Entzündung und festere Verklebung. Doch weitaus am wichtigsten sind für die Erklärung der nun folgenden Zustände Wirkungen des Druckes, welche das Gewebsleben in hohem Masse bedrohen. Diese Verhältnisse sind äusserst interessant, nicht zum mindesten auch deshalb, weil sie soviel Analogien bieten mit einem seit langem her bekannten und beachteten Process, welcher den oberen Teil der Luft- und Speisewege betrifft, mit der decubitalen Nekrose des Pharynx und Öesophagus. [1])

Der dauernde locale Druck führt allmählich zum Absterben des Gewebes, und wenn der Cohnheim'sche [2]) Satz hier gilt, dass nämlich alle Gewebe rascher sterben, die neben ihrer eigenen Erhaltung noch specifische Funktionen zu versehen haben, so müssen wir den Beginn in die Schleimhaut des Ösophagus verlegen.

Die Vorgänge würden sich also folgendermassen darstellen: Die Speiseröhre erleidet durch den Bronchus einen circumscripten Druck. Die vordere Osophaguswand wird an die hintere angedrückt, einstweilen nur in geringem, aber stetig wachsendem Grade. Die fortgeleiteten pulsatorischen Bewegungen des Aneurysmas werden auch hier reizend wirken, indem sie rhythmisch den Druck verstärken und wieder abschwellen lassen. Es kommt zur Circulationsbehinderung in dem betreffenden Abschnitt der Speiseröhre, die immer stärker wird und schliesslich in völliger Absperrung der Ernährungszufuhr ihren Abschluss findet. Die Schleimhaut ist schon ohnehin ein zartes Gebilde, ihre Gefässe leicht compressibel. Nimmt der Kranke einen Bissen, so wird der Druck momentan vom Speiseröhrenlumen aus noch gesteigert, eine vielleicht schwache Circulation ganz gehemmt. Es kann dabei schon jetzt zu leichten Epithelverlusten kommen, rein mechanisch, die, wenn auch gering, doch den Anfang bilden zu

[1]) Heermann, Inaugur. Dissert. Breslau, 1890.

[2]) Cohnheim, Vorlesungen über allgemeine Pathologie, 1882.

einem vorläufig oberflächlichen Gewebsdefect, der bei fortbestehendem oder gar noch weiter ansteigendem Druck, wie in unserem Falle, unaufhaltsam in die Tiefe wachsen muss. Gewöhnlich aber wird durch den Druck eine circumscripte Verschorfung der Schleimhaut gesetzt. Durch Lösung des Schorfes, bei welcher der Schluckakt ja auch eine Rolle spielen kann, entsteht ein Geschwür, — — ein Druckbrandgeschwür. Hanot[1]) glaubt, dass der Druck auf die zu der betreffenden Stelle des Ösophagus gehenden Nervenfäden als Ursache der Schleimhautulceration anzusprechen sei. Dazu bemerkt Zencker,[2]) dass auch schon einfacher Druck zur Nekrose genüge. Bedeutende Höhe desselben ist für die Entstehung des Druckbrandgeschwüres nicht einmal nötig, wenn er nur andauernd wirkt, so dass die Ernährungswege der Gewebe völlig verlegt sind. Es muss dann unbedingt zur Nekrobiose und später zur Nekrose kommen. Diese schreitet bei weiter fortbestehender Ursache immer mehr in die Tiefe fort. Der Process wird vielleicht noch compliciert und befördert durch Bakterieninfection, zu welcher ja gerade hier reichlich Gelegenheit gegeben ist, indem die Erreger bei jedem Schluckakt zur Zerfallsstelle hingelangen können. Schliesslich wird es, wenn der Vorgang weit genug in die Tiefe fortgeschritten ist, zur Perforation der Ösophaguswand kommen, und zwar in das präösophageale Bindegewebe. Hier erfolgt aber keineswegs Stillstand. Der Druck wirkt weiter und verstärkt sich mit dem Wachstum des Aneurysmas immer mehr. Die mit dem Ösophagus verwachsene und ihm zunächst gelegene pars membranacea des linken Bronchus, welche in diesem Teil der Luftwege noch den einzigen nachgiebigen Teil darstellt, da, wie wir gesehen haben, die Bronchialknorpel in harte unelastische knochenartige Spangen umgewandelt sind, buchtet sich unter dem Druck gegen das Bronchiallumen herein und leistet dem vordringenden Gewebszerfall wenig Widerstand. Sie verfällt ebenfalls der anämischen Nekrose. Möglicherweise beginnt auch hier der Zerfall wie im Ösophagus und analog den von Selter[3]) beobachteten Fällen mit einer Verschorfung der Schleimhaut in der von der Anämie betroffenen Bronchuspartie. Wir hätten darnach, wenn wir im Ösophagus den Beginn der

[1]) Hanot, Arch. génér., Juli 1876, pag. 22.
[2]) Zencker u. von Ziemssen, Krankh. d. Ösophag. 1877.
[3]) Selter, loc. cit.

Nekrose in die Schleimheit verlegen, was nach unsern vorausgegangenen Ueberlegungen das Wahrscheinlichste ist, zwei von der Schleimhaut des Ösophagus bezw. des linken Bronchus aus einander entgegenarbeitende Prozesse, welche schliesslich zu demselben Endresultat führen: zur Eröffnung des Bronchiallumens nach dem Ösophagus hin, der Entstehung einer Broncho-Ösophagealfistel mit ihren deletären Folgen, der Schluckpneumonie und exitus lethalis. Die Communication ist schon an und für sich in der Nähe der nebeneinanderliegenden Enden von mehreren in der betreffenden Bronchialpartie eingebetteten Spangen erfolgt. Der Prozess braucht also nur etwas in die Peripherie überzugreifen, um diese Spangen freizulegen und unter dem fortbestehenden Druck des Aneurysmas in den geschaffenen Defect vortreten zu lassen. Dadurch wird das Ösophaguslumen noch mehr verlegt, als es vorher der Fall war.

Was nun die oberflächliche Geschwürsbildung in der hinteren Wand der Speiseröhre betrifft, so sei nur kurz erwähnt, dass diese schon vor der Perforation genau in der Weise entstanden sein kann, wie diejenige der vorderen Wand. Wir haben dann eben ein frühes Stadium des Druckbandgeschwüres vor uns. Der Druck wirkt jetzt noch nicht voll auf diese Stelle der Speiseröhre ein, sondern wird durch die vorläufig noch dazwischengelegene Vorderwand abgeschwächt. Wahrscheinlicher aber scheint es uns, dass die Ulceration erst entstanden ist nach der Perforation, und zwar durch die nun in das Ösophaguslumen vorgetretenen und an die Hinterwand andrängenden Bronchialspangen. Die in Frage stehende Geschwürsbildung gibt nämlich bei genauerer Betrachtung einen ziemlich genauen Abdruck dieser Verhältnisse zu erkennen. So kommen wir durch unsere erklärenden Ausführungen zu dem Bilde, welches uns das anatomische Präparat bietet.

Wir haben im Vorstehenden auf Analogien zwischen unserm Falle und Befunden bei der decubitalen Nekrose des Pharynx und Ösophagus hingewiesen, weil wir dieselben für die Erklärung der Verhältnisse in unserem Falle für wichtig erachten. Es sei dazu nur noch kurz einiges bemerkt:

Bei beiden sind Luft- und Speisewege beteiligt; der Unterschied liegt nur in der Lokalisierung. Hier wie dort haben wir zwei correspondierende Stellen, welche in gleicher Weise der

Nekrose verfallen. In beiden Fällen sind es die resistenteren Teile der Luftwege, dort Larynx, hier allerdings pathologisch veränderte, versteifte Bronchialspangen, welche durch Einwirkung auf die Speiseröhre den erforderlichen circumscripten Druck vermitteln. Wenn es dort die Eigenschwere des Larynx und hier ein von Aneurysma aus übertragener Druck ist, welcher die Veränderungen bewirkt, so liegt darin, die Verhältnisse rein mechanisch genommen, nach unserer Anschauung kein grosser Unterschied. Ziehen wir zum Schlusse noch die durch das Aneurysma verursachten Kreislaufstörungen, die ja auch in der myodegeneratio und dilatatio cordis ihren anatomischen Ausdruck finden, aetiologisch in Betracht, so können wir darin eine weitere Analogie unseres Falles mit jener zum Vergleich herangezogenen Erkrankung erblicken.

Sehen wir uns nun nach ähnlichen Fällen in der Literatur um, so finden wir, dass unsere Beobachtung ein äusserst seltenes Vorkommnis darstellt.

Wir stossen auf einen Befund, beschrieben von Habershon.[1]) Dieser betrifft ein Aneurysma der aorta ascendens mit Bildung eines Geschwüres im Ösophagus und Eröffnung desselben in den linken Bronchus. Das Aneurysma drückte nicht direkt an der Geschwürstelle. Der Zusammenhang ist daher nach Zencker[2]) unklar.

Über einen sehr interessanten Fall, der sich von dem unsrigen nur durch Compression und Stenosierung des Bronchus und daher vor den Schluckbeschwerden aufgetretene Atemstörungen unterscheidet, berichtet Selter.[3]) Es handelt sich um ein Aneurysma der aorta ascendens und des arcus aortae, welches die Wandungen des linken Bronchus dicht aneinander gepresst hat, so dass an vorderer und hinterer Wand des Bronchus das ganze Gewebe nekrotisch zerfallen ist. Die Druckwirkung hat auch auf den hinter dem Bronchus liegenden Ösophagus sich erstreckt, so dass dieser trotz seiner Dehnbarkeit neben mehreren kleinen zwei Druckgeschwüre an der Stelle der stärksten Abweichung zeigt, deren eines dem Decubitalgeschwüre an der Hinterwand des linken Bronchus entgegenwirkend zur Perforation

[1]) Habershon, loc. cit.
[2]) Zencker u. von Ziemssen, Krankh. d. Ösophag. 1877.
[3]) Selter, loc. cit., Fall IV.

in denselben geführt hat, während der Grund des zweiten kleineren Geschwüres nur noch durch eine ganz dünne Membran von dem Lumen des Bronchus getrennt ist.

Chiari[1]) hat einen dem unsrigen ähnlichen Fall beschrieben, welcher nur in der Lokalisation und durch weniger fortgeschrittenes Stadium der Beobachtung differiert. Ein Aneurysma des arcus aortae hatte auf Trachea und Ösophagus in der Weise eingewirkt, dass es dieselben nach rechts verdrängt und ausgebogen hatte, und dass durch eine Quetschung des Ösophagus zwischen der gleich dem Larynx mit starren, nämlich in Verknöcherung begriffenen Knorpeln versehenen Trachea und den Wirbelkörpern ein Decubitus erzeugt worden war, welcher sich als ein etwa $2^1/_2$ cm langer und 1 cm breiter ulceröser Substanzverlust in der vorderen Wand des Ösophagus, entsprechend den blosgelegten linken Enden der drei oberen Trachealringe und als ein 1 cm grosser, seichter ulceröser Substanzverlust in der gegenüberliegenden hinteren Wand des Ösophagus darstellte.

Dass auch andere Tumoren imstande sind, analoge Veränderungen zu setzen, zeigen 2 Beobachtungen von Zencker[2]) und Hamburger.[3])

Ersterer sah bei einer grossen substernalen und die Trachea stark comprimierenden und gegen die Speiseröhre andrängenden Struma die Wand des Ösophagus durch das hintere Ende des 5. Trachealknorpelbogens ganz durchstossen, so dass der entblösste Knorpel frei in das Lumen vorragte.

Letzterer berichtet über einen Fall, in dem der verknöcherte Larynx durch eine beträchtliche Geschwulst am Halse nach hinten gedrängt und die vordere wie hintere Wand der Speiseröhre durch den gegen die Wirbelsäule andrängenden Ringknorpel durchbohrt war.[4])

Sonstige Literaturangaben über derartige Beobachtungen finden sich trotz peinlichsten Nachsuchens nicht. Es sind also die Fälle, in denen Luft- und Speisewege durch ausserhalb liegende Ursachen in secundären Zusammenhang gebracht werden, be-

[1]) von Schroetter, Krankh. d. Gefässe 1899, Nothnagel, Sp. P. u. Th.

[2]) Zencker u. von Ziemssen, loc. cit.

[3]) Hamburger, Klinik d. Ösophaguskrankh. 1871.

[4]) In den beiden letzteren Fällen war es nicht zu einer Communication von Luft- und Speisewegen gekommen.

sonders im Vergleich zu den vielen Berichten über primäre Einwirkung von Aneurysmen, Tumoren u. dgl. auf die genannten Organe, recht seltene. Kommen sie aber auch weniger häufig zur Beobachtung, so dürften dieselben doch ein nicht geringeres Interesse beanspruchen. Im Gegenteil bieten derartige Fälle, wie auch unsere Arbeit zeigt, soviel des Interessanten in Genese, Verlauf und Befund, dass eine Veröffentlichung jedes einzelnen entschieden zu wünschen wäre.

Ausser der jeweilig angeführten Literatur wurden noch folgende Werke benutzt:

Rauber, Lehrb. d. Anatomie d. Mensch. 1897.
Ziegler, Lehrb. d. allg. Path. u. d. pathol. Anat. 1901.
Birch-Hirschfeld, Lehrb. d. pathol. Anatomie. 1877.
Orth, Lehrb. d. spec. pathol. Anat. 1883.
Cruveilhier, Anat. pathol. du corps humain, Paris 1829—35.
Eulenburg, Realencyclopaedie d. ges. Heilkunde. 1885.
Eichhorst, Handb. d. spec. Path. u. Ther. 11. 1890.
Sticker, Krankh. d. Verdauungsorg. (Ebstein, Handb. d. pr. Med.) 1900.
Kraus, Erkr. d. Speiseröhre (Nothnagel, sp. P. u. Th.) 1902.
Quincke, Krankh. d. Gefässe (v. Ziemssen, H. d. sp. P. u. Th.) 1876.
Riegel, Krankh. d. Trachea u. d. Bronch. (v. Ziemssen, H. d. sp. P. u. Th.) 1875.
Hoffmann, Krankh. d. Bronchien (Nothnagel, sp. P. u. Th.) 1896.
Hoffmann, Erkrank. d. Mediastinums (Nothnagel, sp. P. u. Th.) 1896.

Lebenslauf.
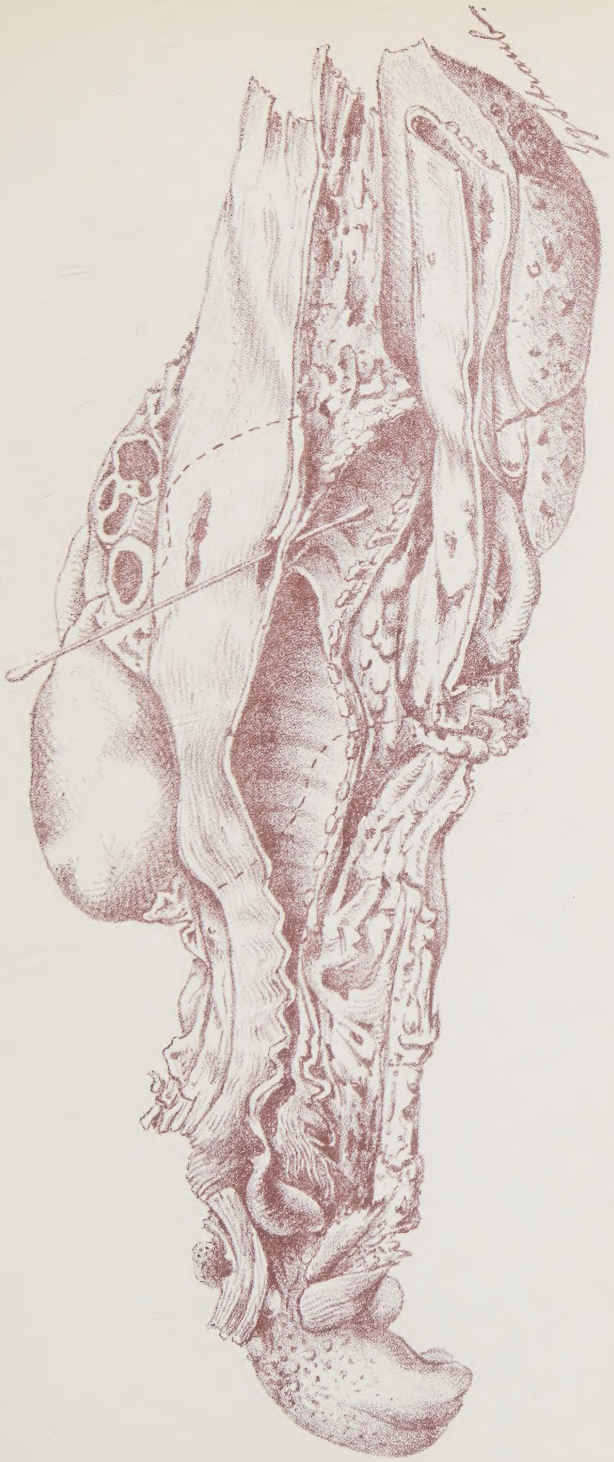
Ich, Georg Franz Straub, bin geboren am 14. März 1879 zu Edenkoben, Königreich Bayern, Kreis Pfalz, als Sohn des prakt. Arztes Dr. Georg Straub in Edenkoben. Nach Besuch der Volksschulen in Laumersheim und Edenkoben, des Progymnasiums in Edenkoben und der Gymnasien in Speyer und Landau erwarb ich mir im Juli 1898 das Reifezeugnis und bezog die Universität Würzburg im November 1898, um mich dem Studium der Medicin zu widmen. Daselbst bestand ich nach fünf Semestern die ärztliche Vorprüfung mit sehr gutem Erfolg. Im April 1901 setzte ich meine medicinischen Studien in Heidelberg fort, unterzog mich dort nach vier weiteren Semestern der ärztlichen Staatsprüfung und wurde unterm 25. Juli 1903 als Arzt approbiert. Vorstehende Dissertation habe ich unter der Leitung des Herrn Geheimrat Prof. Dr. Arnold verfasst, der mir das Thema, das Präparat, sowie den Sectionsbefund überliess. Demselben auch an dieser Stelle meinen herzlichsten Dank auszusprechen, ist mir eine angenehme Pflicht.